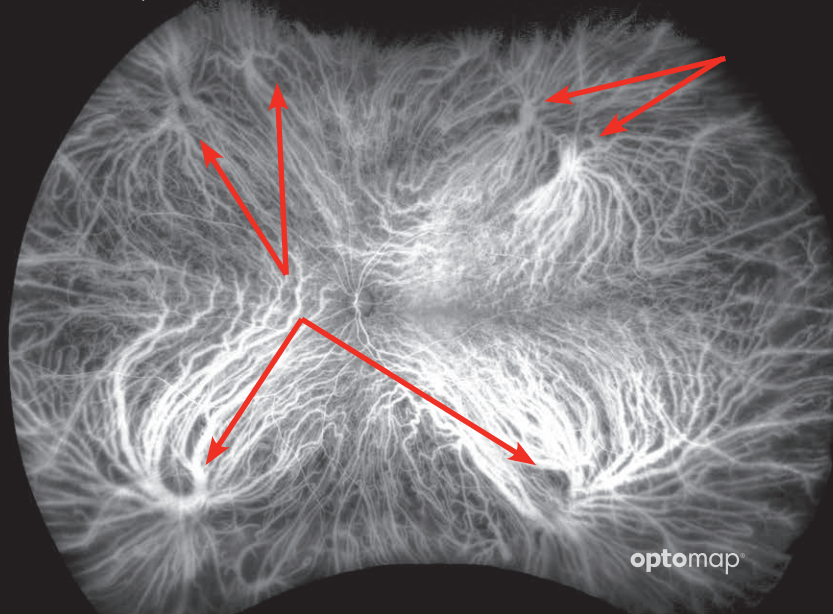


# optomap®

## LES AMPOULES VORTIQUEUSES MIEUX VISUALISÉES QUE NE L'INDIQUAIENT LES ÉTUDES PRÉCÉDENTES



### Les résultats d'une publication récente indiquent que le nombre moyen d'ampoules vortiqueuses est plus élevé que ce qui avait été annoncé précédemment.

Une étude récente sur des sujets sains partant d'une angiographie au vert d'indocyanine (ICG) pour visualiser la choroïde a conclu que le nombre de veines vortiqueuses est très variable d'une personne à l'autre. Les chercheurs ont observé que le nombre moyen de veines vortiqueuses était de 8 et pouvait atteindre treize.

Les ampoules étaient plus nombreuses dans les quadrants supérieur et inférieur que dans les quadrants nasal et temporal. Aucune ampoule n'a été observée sur le méridien horizontal à 3h ou 9h. La distance moyenne observée entre les ampoules vortiqueuses et le nerf optique était de 14,2 mm. Une autre étude récente a révélé que l'étendue normale de la circulation choroïdienne en périphérie était estimée à 893,22 mm.<sup>2</sup>

Comprendre la fonction de la choroïde présente un intérêt majeur depuis l'arrivée des traitements anti-VEGF. Savoir que le nombre moyen d'ampoules vortiqueuses est bien plus élevé que ne l'indiquaient les études précédentes est important puisqu'elles jouent un rôle de drainage veineux de la choroïde vers la veine ophtalmique supérieure et la veine ophtalmique inférieure. Un nombre plus élevé de veines vortiqueuses peut avoir un impact sur le drainage de l'œil et sur la réussite du traitement. La possibilité de visualiser ces structures anatomiques et leur emplacement a ainsi pris de l'importance pour mieux comprendre la santé oculaire. Une étude récente conclut en outre qu'elles constituent un point de délimitation important pour appréhender le champ de visualisation des images produites par les technologies d'imagerie ultra-grand champ mais qu'elles n'apparaissent pas toujours sur les images grand-champ.<sup>3</sup>

*« Dans cette étude sur les voies de drainage réalisée à l'aide d'une angiographie ICG ultra-grand champ dans des yeux sains, nous avons observé une fréquence plus élevée d'ampoules vortiqueuses que ne le décrivaient des études précédentes, avec une distribution relativement homogène entre les différents quadrants. »<sup>1</sup>*

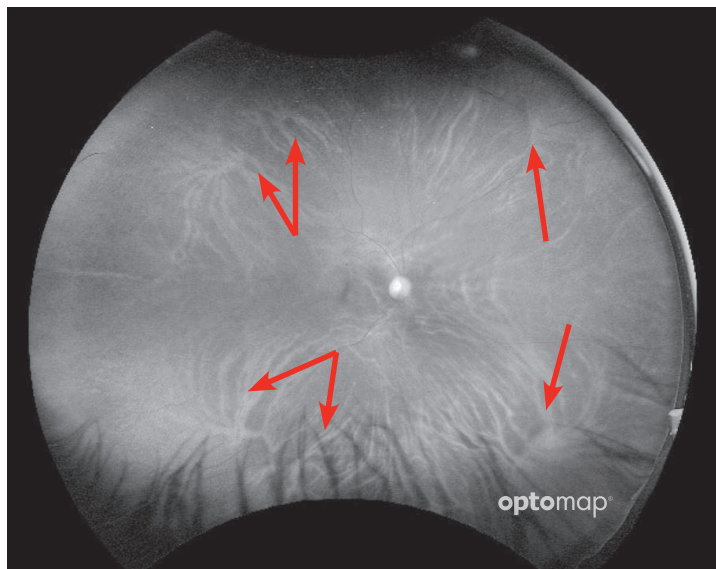
Découvrez comment optomap peut vous aider à améliorer la prise en charge de vos patients.

Pour de plus amples informations, appelez le **0805 119 499 (Numéro gratuit depuis la France)/ +44 (0)1383 843350** ou écrivez à [ics@optos.com](mailto:ics@optos.com)



## Distribution et emplacement des ampoules vorticeuses dans les yeux de sujets sains : évaluation par angiographie au vert d'indocyanine ultra-grand champ.

Verma, Maram, Alagorie, Gupta, van Hemert, Keane, Carnevale, Bell, Singer, Sadda  
Ophthalmology Retina | 2019



Les ampoules vorticeuses sont également visibles sur les images **optomap** au filtre rouge.

Cette étude portant sur 36 yeux de 36 sujets sains a observé la choroïde à l'aide d'une angiographie au vert d'indocyanine (ICG) et conclu que le nombre d'ampoules vorticeuses était significativement plus élevé que ne l'indiquaient des études précédentes.<sup>1</sup> L'étude a été réalisée au moyen de l'appareil California d'Optos, considéré comme la seule technologie capable de produire systématiquement une image au-delà des veines vorticeuses.<sup>2</sup>

- Le nombre moyen d'ampoules observées par ICG ultra-grand champ était supérieur à 8,0 + 2,1 (de 5 à 13).<sup>1</sup>
- La distance moyenne observée entre les ampoules vorticeuses et le nerf optique était de 14,2 mm +1,1 (10,3-17,7).<sup>1</sup>
- Les ampoules étaient plus nombreuses dans les quadrants supérieur et inférieur que dans les quadrants nasal et temporal. Aucune ampoule n'a été observée sur le méridien horizontal à 3h ou 9h.<sup>1</sup>
- Une analyse de régression multiple n'a établi aucune relation avec l'âge, le sexe, la longueur axiale ou l'origine ethnique.<sup>1</sup>
- Connaître le nombre et l'emplacement des veines vorticeuses est considéré comme crucial pour éviter une lésion accidentelle lors d'une chirurgie extraoculaire.<sup>1</sup>
- Une hypothèse actuelle est que la présence de ces multiples ampoules pourrait potentiellement signifier de plus nombreux lieux de drainage des médicaments après injection. Par conséquent, connaître le nombre et l'emplacement de ces ampoules pourrait s'avérer important.<sup>1</sup>
- La superficie moyenne de l'étendue périphérique a été estimée à 893,2 mm<sup>2</sup> (844,2 à 942,3 mm<sup>2</sup>). « La distance moyenne (variation) entre cette limite et le centre du nerf optique était 18,22 mm (14,0 à 23,14 mm). »<sup>2</sup>
- Récemment, l'International Widefield Imaging Study Group a considéré que les veines vorticeuses constituaient la frontière distinguant l'imagerie grand champ de l'ultra-grand champ et a défini l'ultra-grand champ comme « les images montrant l'anatomie de la rétine antérieure aux ampoules vorticeuses dans les quatre quadrants ». <sup>3</sup>

### Sources :

1. Distribution and Location of Vortex Vein Ampullae in Healthy Human Eyes as Assessed by Ultra-Widefield Indocyanine Green Angiography. Ophthalmology Retina. 2019
2. Peripheral extent of the choroidal circulation by ultra-widefield indocyanine green angiography in healthy eyes. BJO. 2020.
3. Classification & Guidelines for Widefield Imaging Recommendations from the International Widefield Imaging Study Group. Ophthalmology Retina. 2019.